Aus der Universitäts-Hautklinik Bonn
Direktor: Prof. Dr. Grütz

„Beitrag zur Kenntnis maligner nävogener Hautgeschwülste im jüngeren Lebensalter."

Inaugural-Dissertation

zur
Erlangung des Doktorgrades
der
Hohen Medizinischen Fakultät
der
Rheinischen Friedrich-Wilhelms-Universität zu Bonn.

Vorgelegt am 4. Juli 1939
von

Wilhelm Ploenes
Arzt
aus Willich/Rhld.

*

BONN 1939
H. Roeder, Bonn

Gedruckt mit Genehmigung
der med. Fakultät der Universität Bonn

Referent: Prof. Dr. G r ü t z

Korreferent: Prof. Dr. C e e l e n

R. UNIV.
BIBLIOTHEEK
LEIDEN

MEINER LIEBEN MUTTER!

Digitized by the Internet Archive
in 2026

https://archive.org/details/IA41546405_0033

Es ist eine bekannte Tatsache, daß das höhere Alter in viel größerem Maße von Carcinomen befallen wird als Menschen jüngeren Lebensalters, andererseits sehen wir bei Sarkomen eine deutliche Bevorzugung der jüngeren Altersstufen.

Das Entstehen bösartiger Geschwülste auf langdauernden Reiz hin ist durch die Tierexperimente der Japaner Tsutsui Yamagiva und Ishikawa, die Mäuse über lange Zeit mit Teer pinselten und dadurch echte, metastasierende Carcinome erzielten, bewiesen.

Weiter ist es eine Erfahrungstatsache, daß gewisse Gebilde der Haut, nämlich die Muttermäler, maligne entarten können und charakteristisch ist dabei, daß dies nicht selten schon in jüngerem Lebensalter erfolgt.

Vorliegende Arbeit befasst sich mit einem von mir in der Universitäts-Hautklinik beobachteten Fall von naevogen entstandenen Melanom in jüngerem Lebensalter.

Bei der Besprechung der Melanome muß grundsätzlich unterschieden werden zwischen den naevogen entstandenen und denen, die ohne jeden Zusammenhang mit einem Naevus auftreten.

Kaufmann-Wolf gibt für erstere ein Durchschnittsalter von 31—40 Jahren, für die zweiten ein solches von 51—60 Jahren an.

Naevogen heißt aus einem Naevus entstanden. Wohl kaum ein Begriff in der Dermatologie ist so sehr Sammelbegriff aller möglichen Veränderungen auf der Haut wie das Wort: »Naevus.« Hierhin werden alle Pigmentveränderungen vom blauen Naevus bis zum naevus albus gerechnet, dazu die Uebergänge zu den Hyperkeratosen und von einigen werden selbst diese noch ins Gebiet der Naevi gehörend bezeichnet.

In der weiteren Betrachtung soll unter Naevus nur der Naevuszellennaevus (Feyrter) verstanden sein, d.h. ein Naevus,

der durch das Vorkommen bestimmter Zellen charakterisiert ist. Prägnant ist wohl die Definition, die Kaiserling gibt:

»Naevi sind angeborene oder im späteren Leben erworbene Mißbildungen, deren besondere Eigenart die Bildung von nicht ausdifferenzierten Epithelabkömmlingen in den bindegewebigen Teilen der Haut ist, die als Naevuszellen lange bekannt sind. Diese Bildung geschieht durch streng amitotische Zellteilung ist durchaus gutartig und von begrenzter Ausdehnung.«

In seiner Definition weist Kaiserling schon darauf hin, daß die Naevi nicht immer angeboren zu sein brauchen; sie sind es nur in einem kleinen Prozentsatz. Michel wies an einer Untersuchungsserie von 1000 Fällen nach, daß die MUTTERmäler nicht von der Mutter ererbt sind, sondern erst nach der Geburt auftraten. Von 136 Kindern unter einem Jahr waren noch 21 vollkommen frei, während alle Kinder über 8 Jahren Muttermäler hatten.

Ueber die Form der Mäler berichtet Michel, daß diese in den drei ersten Jahren alle eben uud glatt waren, später standen sie zahlenmäßig im gleichen Verhältnis zu den erhabenen.

Michel glaubt wie auch Kaposi und Unna, daß sich die erhabenen Mäler aus den flachen entwickeln. Nach dem äußeren Aussehen teilt Unna die Pigmentnaevi ein in:

beetartig flache,
knopfförmig erhabene,
beerenartig zerklüftete,
papilläre und
schlaffe moluskoide Formen.

Diese Einteilung wird später auch von Darier, Dawson und Kissmeyer übernommen.

Wie überall auf dem Gebiete der Naevi keine einheitliche Meinung herrscht, so auch nicht in der Frage der Herkunft der Naevuszellen. Unna definiert einmal ganz kurz: Naevuszellen sind abgeschnürte, nicht ganz ausgereifte Epidermiszellen.« Ein andermal schreibt Unna: »Alle pigmentierten und nicht pigmentierten flachen, beetförmigen, erhabenen Naevi, welche man von Neugeborenen und Kindern entnimmt, offenbaren einen di-

rekten Zusammenhang des Deckepithels und an follikelreihen Stellen auch der Stachelschicht des Haarbalges, ja, sogar der Knäueldrüsengänge mit den Zellsträngen des Naevus. — Und stets zeigen diese metaplastischen Epithelkomplexe die Neigung sich vom fasertragenden Epithel als rundliche Ballen und Strängen abzuschnüren, worauf sie sofort vom Bindegewebe umwachsen werden und dadurch völlig isoliert werden.«

Lange Zeit wurde diese Ansicht des Dermatologen von den Pathologen abgelehnt, bis sich schließlich auch Ribbert und Kyrle offen auf auf Unnas Seite stellten. Damit schien der Streit entschieden. 1925 griff hingegen Stoekkenius die Theorie wieder auf, daß es sich bei den Naevuszellen um Abkömmlinge mesenchymaler Natur handle.

In Frankreich bekommt die Lehre Massons immer mehr Anhänger. 1926 veröffentlichte Masson unter dem Titel: »Les naevi pigmentaires, tumeurs nerveuses.« eine Arbeit, in der er die schon 1899 von Soldan aufgestellte Theorie wieder aufgreift, daß es sich bei den Naevi um Fehlbildungen des nervösen Endapparates der Haut handelt.

Zu dieser Ansicht führte ihn die Tatsache, daß er im Inneren der Naevi markhaltige und marklose Nervenfasern fand. Das histologische Bild läßt — wie auch Miescher bestätigt — häufig eine vollständige bindegewebige Metaplasie erkennen. Die zelligen Elemente erscheinen als langgestreckte Zylinder, die von einem kollagenen Häutchen umschlossen sind. Eine Aehnlichkeit dieser Gebilde mit einer aus Schwann'schen Zellen bestehenden Nervenfaser ist nicht abzustreiten. Die Fasern ihrerseits sind gruppenweise angeordnet (fibres naeviques) (Masson) und zu großen Bündeln vereinigt, die dann wieder von einer kollagenen Scheide, ähnlich dem Perineurium umschlossen sind. (faiceau neuroide).

Bei einzelnen Fasern kommt es zu Abplattungen, es entsteht eine gewisse Lamellenform. (lâmes foliacées) Diese enthalten gelegentlich einen Kern, liegen bisweilen zickzackartig zusammen und bilden dann ein quer zur Längsachse eingestelltes Lamellensystem. (corpuscules naeviques) Auch hier ist eine ge-

wisse Aehnlichkeit mit Wagner-Meissner'schen Tastkörperchen nicht abzustreiten.

Nach den Angaben und Untersuchungen Massons steht das zusammenhängende System aus Naevuszellen, Naevusfasern und ihren Modifikationen (lâmes foliacées, corpuscules naeviques) in direkter auch färberisch nachweisbarer Beziehung zu den Nervenstämmen und zwar zu den Schwannschen Zellen. Ob das System nun als epidermogen oder als neurogen aufzufassen ist, hängt mit der hier nicht zu erörternden Frage zusammen, ob der normale Nervenendapparat epidermalen Ursprungs ist, wie Merkel annimmt, oder sich aus dem cerebrospinalen System entwickelt.

Die Entstehungsursche ist nach Masson ein Verfehlen des Anschlußes taktiler Neuriten an die Oberfläche aus irgendwelchen Gründen. Nach der Art der Narbenneurome bildet sich dann hier ein intracutanes Neurom. Beachtlich ist in diesem Zusammenhang die Recklinghausen'sche Erkrankung, bei der cutane Neurofibrome mit Pigmentflecken combiniert vorkommen. Schon Soldan wies in seiner Arbeit darauf hin.

Trotz des auf den ersten Blick bestechenden von Masson angeführten Materials, hat seine Lehre in Deutschland noch wenig Widerhall gefunden.

In diesem Jahre hat nun Feyrter eine neue Theorie über das Wesen der Naevuszellen aufgestellt. Nach einer besonderen von ihm angegebenen Färbmethode behandelte Präparate ließen erkennen, daß histochemisch keine Unterschiede bestehen zwischen den Naevuszellen und den in der Oberschicht der Haut, auch der normalen, gelegenen cellules claires (Masson) oder Bläschenzellen. (Kromayer) Die Lebenstätigkeit dieser Zellen, der Naevuszellen und der Bläschenzellen, ist nach Feyrter die gleiche:

1) Ausarbeitung eines eigenartigen Faserwerkes,
2) Ausarbeitung neutralen Fettes, doppelbrechender z. T. cholesteriniger Fette, Lipofuscin, Melanin und metachromasierender Lipoide,
3) Die Vakuolen- und Blasenbildung.

Und gerade die Blasenzellen im Inneren der Naevi führten Feyrter zu seiner Lehre. Das rein äußerliche Bild wies ihn auf die 1892 von Langhans zuerst beschriebene Blasenzelle, die innerhalb des Nerven einwärts vom Perineurium liegt. Die vollkommene histologische und histochemische Uebereinstimmung der Langhans'schen Zelle mit der Bläschenzelle des Naevus führten Feyrter zu der Annahme, daß beide Zellarten identisch, zumindest aber gleichen Ursprungs sind. Die Naevuszelle geht demnach von den platten Endothelzellen des Periendoneuriums aus und zwar eines Zellsystems, daß sich netzförmig in der Cutis ausbreitet und in Form der sogenannten »hellen Zellen« bis in die Epidermis hinaufreicht. Feyrter geht absichtlich der Frage aus dem Wege ob Peri- oder Endoneurium der Ausgangspunkt der Naevuszellbildung ist, wenn er von Periendoneurium spricht. Naevuszellnaevi sind demnach nach Feyrter periendoneurale Endotheliome der Haut.

Feyrter gibt zu, daß er seine Lehre, daß das Naevusgewebe von den endoperineuralen Häutchenzellen abstamme, ebensowenig durch klare und räumliche Ableitung beweisen könne, wie Masson das bei seiner Lehre über die Genese aus den Schwann'schen Zellen konnte.

Schon 1776 wies Joseph Jakob Plenk auf bösartige Formen des Naevus hin, die er naevus malignus nannte. Später waren es besonders Virchow und Paget, die immer wieder auf den Zusammenhang von naevus und naevus malignus oder wie es nun hieß, Melanom, hinwiesen. Virchow sagte: »Diese Arten von Warzen und Mälern sind es, welche später, sei es, daß lokale Reize anhaltend auf den Teil einwirken, wie das durch Reibung von Kleidungsstücken, durch die Berührung mit allerlei scharfen Stoffen geschehen kann, sei es, daß einmalige Verletzungen, namentlich Verwundungen stattfinden, sei es endlich aus bisher unbekannten Ursachen, die man gewöhnlich in die Konstitution setzt, in Sarkome übergehen können. — Die einfachen Fleischwarzen pflegen dabei Medullarsarkome, die gefärbten — Melanosarkome zu erzeugen.«

Später korrigiert Virchow seine anfängliche Mei-

nung dahin, daß er auch carcinomatöse Formen neben den sarkomatösen anerkennt.

Das Charakteristische des naevus malignus gegenüber den anderen bösartigen Geschwülsten ist seine schwarzbraune Farbe, und deshalb nannte zuerst Johannes Müller (1834) diese Geschwulstform: Carcinoma melanodes, sie wurde als Pigmetkrebs eine »Variation des Krebses« angesehen, so ja noch bis zu Virchows Zeiten.

Virchow beschäftigt sich dann eingehender mit dem histologischen Aufbau und glaubt drei Gruppen von melanotischen Geschwülsten unterscheiden zu können:

1) Melanome, d. h. Ansammlungen von Pigmentzellen im Bindegewebe, wie sie in der Pia mater, Conjunctiva, ferner in den »gefärbten Fleischwarzen« angetroffen werden.
2) Melanocarcinome,
3) Melanosarkome, die beiden letzten Gruppen sind nicht scharf von einander zu trennen, es gibt zweifellos carcinosarkomatöse Mischformen.

Bei der Suche nach einer klaren Definition für das Melanom im weitesten Sinne, fand Miescher diese in folgender Erklärung:

»Melanome sind Neubildungen, die durch die manifeste oder latente Eigenschaft ihrer Zellen oder wenigstens eines Teiles derselben ausgezeichnet sind, Melanin zu bilden.«

Melanin ist nach Bloch ein im ganzen Tierreich vorkommender organischer Farbstoff, dessen Skala sich vom Hellgelblich und Rötlichgelb über helleres und dunkleres Braun bis zum tiefen Schwarz erstreckt. Die Muttersubstanzen des Melanins sind zyklische Eiweißkörper, die kein Eisen enthalten und wahrscheinlich keine Beziehungen zum Blutfarbstoff haben. Die Entstehung des Melanins wie auch des normalen Hautpigmentes wird in die entsprechenden Epithelzellen verlegt und ist der Ausdruck eines Oxydationsprozeßes. Ob es sich hierbei um eine Autooxydation oder um Mitwirkung eines oxydativen Fermentes handelt, ist noch umstritten. Bloch vertritt die letztere

Ansicht. Durch die Dopa-Reaktion wies B l o c h nach, daß durch das Ferment Dopaoxydase das farblose 3,4-Dioxyphenylalanin (Dopa) in ein dunkles unlösliches Produkt, das sogenannte Dopamelanin, umgewandelt wird.

Ueber die Herkunft der Pigmentmuttersubstanzen bestehen auch wieder zwei Theorien. Die intrazellulare Theorie glaubt sie entständen aus der pigmentbildenden Zelle und zwar aus dem Kern bezw. Nukleolus oder aus dem Protoplasma. Die extrazelluläre Theorie (B l o c h) glaubt, daß das Melanogen aus dem Blut in die Pigmentzelle aufgenommen und hier durch die Dopaoxydase umgewandelt wird.

Bei der Addisonschen Bronzekrankheit kommt es zu einer Hyperpigmentierung der Haut. Die Krankheit beruht auf Ausfall der Nebennierenmarkfunktion. Bei einem Vergleich der Strukturformel des Hormons des Nebennierenmarks und der obengenannten Pigmentvorstufen fällt eine Aehnlichkeit auf, und so kám B l o c h zu der Ansicht, daß sowohl in der Cutiszelle wie im Nebennierenmark aus Tyrosin Brenzkatechinderivate gebildet werden.

B l o c h erklärt die Bronzehaut aus der Möglichkeit, daß die im Nebennierenmark gebildeten Substanzen durch irgendwelche, bis heute noch nicht restlos geklärten, Ursachen nicht zu Adrenalin, wohl aber zu Farbsubstanzen weitergebaut werden. Bei Untersuchungen fand er nämlich keine Vermehrung der Dopaoxydase bei der Addisonschen Erkrankung, er schloß daher auf ein vermehrtes Angebot von Melaninvorstufen.

Im Alter kommt es gleichfalls häufig zu Hyperpigmentierungen der Haut, die ähnlich wie die Hyperkeratosen als praecanceröse Zustände angesehen werden. Vielleicht ist auch hier eine innersekretorische Störung die Ursache der vermehrten Farbstoffproduktion und damit das primum movens der Geschwulstentstehung. Gerade in der letzten Zeit wird die eigentliche Ursache der Geschwulstentwicklung ja in einer Dysharmonie der innersekretorischen Drüsen gesucht. (H o n e k a m p)

Auf dem Kongreß der Schweizer Dermatologischen Gesellschaft 1926 konnte B l o c h seine auf Grund der spezifischen

Doparektion aufgestellte Lehre offenbar beweisen. Konnte er doch bei Melanurie im Harn einwandfrei auch Bronzkatechinderivate nachweisen; was dafür zu sprechen scheint, daß das Melanin aus brenzkatechinartigen Körpern aufgebaut ist.

Durch die Dopareaktion sind wir in der Lage, die pigmentbildenden (Melanoblasten) von den pigmentspeichernden Zellen (Chromatophoren) zu unterscheiden. B l o c h sagt selbst: »Wo diese Reaktion vorhanden ist, wird Melanin gebildet, wo sie fehlt, da nicht.«

Positive Dopa-Reaktion ergeben:

1) Bazalzellen der Epidermis und Matrixzellen der Haarbulbi. (B l o c h)
2) Cutane Pigmentzellen des Mongolenflecks (B a h r a w y)
3) Pigmentzellen der Schleimhaut. (R a m e l)
4) Pigmentepithel der Retina, Pigmentzellen von Chorioidea und Iris. (M i e s c h e r)

Pigmentträger und keine Pigmentbildner sind die grobpigmentierten Zellen der Cutis und zwar sowohl die subepidermalen wie auch die bindegewebigen um die Haarzwiebel.

Das Geschwulstwachstum bei der malignen Entartung eines Naevus kann vom Deckepithel, von den Naevuszellen oder gleichzeitig von Deckepithel und Naevuszellen ausgehen.

Hierbei kommt es dann zu verschiedenen histologischen Bildern, die schon Virchow zu der obengenannten Einteilung in Melanocarcinome, Melanosarkome und Mischformen veranlaßten.

Beim Melanocarcinom finden wir Zellen von runder bis polygonal-eckiger Form, die Kerne sind von verschiedener Größe. Die Zellen sind wenig pigmentiert und dies nur dort, wo sie mit Zellen der dentritischen Form gemischt vorkommen. Sind die sphärischen Zellen (cellule sphérique) (M a s s o n) das einzige Tumorelement, so fehlt die Pigmentierung nicht selten ganz. (Mélanome endocrinien achromique) Häufig finden sich Zelldysplasien, monströse Formen in hydropischen und vakuolärer Degeneration, worauf besonders F e y r t e r hinweist. Auch U l l m a n n will gerade in der alveolären Degeneration des

Plasmas bis zur Schaumzellenbildung und in dem Verlust der Epithelfaserung den Beginn der Umformung melanotischer Mäler in Blastome erkennen.

Betrachtet man das histologische Bild eines Naevuscarcinoms als ganzes, so fällt die Loslösung von Zellen der Basalreihe auf. Massenhafte »Abtropfungsbilder« (U n n a), wie wir sie vereinzelt schon bei der Besprechung des Naevus sahen, treten hier in Erscheinung. Bisweilen erkennt man noch richtige Zellnester, die die benachbarten Zellen zwiebelschalenähnlich zusammendrücken und die Epithelleisten ausbuchten. In der subpapillären Schicht findet sich eine fast tumorartig anmutende Ansammlung von Plasmazellen und Lymphozyten und eine Chromatophorenpigmentierung. Entzündung und Pigmentinfiltration sind Folge pathologisch gestörter, zum Teil degenerativer Vorgänge in der Epidermis. Charakteristisch ist beim Melanocarcinom auch die Wachstumstendenz der Epithelleisten in die Tiefe wobei es teilweise zur Hornperlenbildung kommt. Schon U n n a und D a r i e r heben hervor, daß bei dieser Form des malignen Melanoms kaum Mitosen gefunden werden und nehmen daher an, daß es zunächst zu einer Umwandlung der epidermalen Zellen in naevoide und dann erst zu Zellneubildungen auf mitotischem Wege kommt. In den abgetropften intracutanen Zellelementen beim Melanom werden nämlich tatsächlich reichlich Mitosen gefunden. Alle Uebergangsformen von der epidermalen Zelle über die Naevuszelle zur Tumorzelle sind denn auch gesehen und beschrieben worden. (D a r i e r , M i e s c h e r) Das Vorkommen aller möglichen Uebergangsformen von Epithelzellen, Bindegewebszellen und Naevuszellen hatte K r o m a y e r zu der Auffassung geführt, die »B l ä s c h e n z e l l e n« der Epidermis seien umgewandelte Epithelzellen und ihrerseits wieder die Mutterzellen der Naevuszellen. (Desmoplasie) F e y r t e r ändert diese Ansicht nur dahin, daß er die Bläschenzellen von vornherein als nichtepithelial ansieht.

Beim Melanosarkom ist das Entscheidende das massenhafte Auftreten von Mitosen, dabei findet man häufig erhöhtes Neuauftreten von Chromatophoren, um die herum sich auch hier

entzündliche Infiltrate bilden, Im Deckepithel finden sich unregelmäßige bisweilen fleckförmige Hyperpigmentierungen, die hauptsächlich die Basalzellen betreffen. Die Form der Tumorzellen ist dentritisch. (Cellule rameuse) (M a s s o n) Der Zellleib ist rundlich, bisweilen auch länglich mit oft reichverzweigten Ausläufern, die nicht selten recht beträchtliche Länge haben. Auch hierbei kommt es zur Bildung von Riesenzellen, ebenso finden sich auch hier wieder pigmentreiche und pigmentarme Zellen und Zellverbände. Handelt es sich um eine reine Form des Melanosarkoms, so kommt es bisweilen zu einer eigenartigen wellenförmigen Schraffierung, charakteristisch ist auch oft das Fehlen des Stromas.

Bei der Mischform zwischen Melanocarcinom und Melanosarkom finden sich beide Zellformen nebeneinander und es finden sich alle Uebergänge zwischen ihnen. Bei der Mischform ist die »Zellunruhe« besonders ausgeprägt, es kommt zu einer völligen Verwischung der Epidermis-Cutis-Grenze, einer Auflösung des Zellverbandes und einem Aufgehen in eine geradezu chaotisch anmutende Zellmasse.

Was die Häufigkeit der einzelnen malignen Melanomformen betrifft, so ist die alveoläre oder carcinomatöse Form die häufigste (45 %), dann folgt der gemischte Typ (30 %) und zuletzt der fascikuläre oder sarkomatöse Typ. (25%) (M i e s c h e r)

Wir haben die Veränderungen gesehen, die der Primärtumor im Gewebe macht, die eigentliche Malignität des Melanoms aber sind die Metastasen. In kürzester Zeit, in Wochen bis Monaten wird der gesamte Körper mit Metastasen überschwemmt. »Sie sind das Schlimmste, was Tumorwachstum räumlich und zeitlich zu leisten vermag.« (M i e s c h e r) Metastasen sind am häufigsten in der Haut, in weiterer Häufigkeit abfallend: Leber, Herz, Lungen, Milz, Skelett, Muskulatur, Darm und Gehirn. (B o r s t)

Symptome einer Melanocarcinomtose sind:

1. Kachexie.
2. Sitzbedingte Störungen (Ascites, Ikterus, Ileus).
3. Zunehmende Pigmentinfiltration, hauptsächlich der

spindligen Bindegewebszellen in sämtlichen Organen. (Melanose)

4. Auftreten pigmentfähiger Substanzen im Harn. (Melanurie)

Wenn man die Menge Literatur betrachtet, die über das Melanom entstanden ist, so sollte man glauben, es handele sich um ein sehr häufiges Krankheitsbild. Das ist aber nicht so.

Miescher fand bei 686 Hautkrebsen 35 Melanome,

Hintze fand im Material der chirurgischen Universitätsklinik Berlin aus den Jahren 1914-1928 54 Fälle,

Adair veröffentlich das Material der letzten 30 Jahre aus dem Memorial Hospital und führt 218 Fälle auf,

Williams und Martin fanden jährlich etwa 6 Fälle von Melanom unter 800 bösartigen Geschwülsten,

an der Bonner Hautklinik wurden in den Jahren 1926—38 7 Fälle festgestellt.

Bei der Betrachtung des Alters sehen wir, daß die Mehrzahl der Melanome nach dem 50. Lebensjahr auftreten, doch handelt es sich dann fast nie um naevogene Melanome. Die naevogenen Melanome treten nämlich wesentlich früher auf, nach Kaufmann-Wolf ist das Durchschnittsalter 31—40 Jahre, nach Adair 45 Jahre. Doch werden auch wesentlich jüngere Fälle von Melanom berichtet In der Literatur der letzten 8 Jahre werden 24 Fälle berichtet im Alter zwischen 12 und 39 Jahren. Früher berichtete Chatellier über ein Naevuskarzinom bei einem 7 Monate altem Kind, Netherton über ein Naevuskarzinom der Unterlippe bei einem 6 Monate alten Säugling. Andere Fälle von Melanom bei Kleinkindern wurden auch von Darier und Louste und von Magyar berichtet. Im letzten Jahr ist der erste Fall von angeborenem Melanosarkom von Duditz beschrieben worden.

Ueber die Geschlechtsverteilung ist die Meinung verschieden. Adair gibt an, daß der überwiegende Teil seiner Fälle, etwa zwei Drittel, Frauen gewesen seien. Butterworth dagegen hat häufigeres Vorkommen beim männlichen Geschlecht

festgestellt und macht dafür den Beruf des Mannes verantwortlich, der häufiger zu Traumen führt. Bei den Fällen aus der Bonner Hautklinik handelt es sich um sechs Frauen und einen Mann.

Butterworth gibt an, daß bestimmte Körperstellen Praedilektionsstellen für die Melanomentstehung sind, und er hat damit recht, wie aus nachfolgender Gegenüberstellung ersichtlich ist.

Prozente:	Adair:	Luther:	Matras:
Kopf und Hals:	20,0	22	25
Stamm:	20,0	19	25
Arme:	6,5	11	10
Schenkel:	8,7	23	5
Füße:	16,0	23	35
Anus und Genitale:	4,0	15	—
Auge:	10,9	—	—
Mundhöhle:	1,3	—	—
Innere Organe:	—	10	—
nicht feststellbar:	2,0	—	—

Bei der Betrachtung der Tabelle fällt die gleichmäßig hohe Beteiligung der Kopf-Hals-Partie und der Füße in allen 3 Listen auf. Die Verschiedenheit der anderen Prozentteile ist aus der verschieden großen Zahl der Fälle zu erklären. Luther hat 471 Fälle aus der Literatur gesammelt, 32 % sind davon naevogen entstanden. Adair teilt 218 Fälle des Memorial Hospitals mit aus den letzten 30 Jahren. Matras berichtet über 20 Fälle der Klinik Arzt.

Fragen wir uns, warum bestimmte Körperstellen häufiger von Melanomen befallen werden, so können wir nur vermuten, daß hier das Trauma und der langdauernde Reiz eine maßgebliche Rolle spielen.

Im Gesicht sind es wohl meist zufällige Verletzungen oder auch kosmetische Operationen, die zu einer Malignität führen. Ueber einen Fall von zufälliger Verletzung berichtet Conde. 35jähriger Mann fällt von der Leiter und verletzt sich dabei

das Unterlid des rechten Auges. Kurz darauf bemerkt er langsames aber stetes Wachstum eines dort befindlichen Naevus. Ein Beispiel für Entstehung nach kosmetischer Operation ist der schon oben angeführte, von Chatellier mitgeteilte Fall, wo bei einem 7 Monate alten Kind nach Exstirpation eines Naevus in kürzester Zeit ein Naevuskarzinom entstand.

Cooke hat eine Sammlung von 53 Fällen veröffentlicht, bei denen es meist nach Verletzungen, durch Arbeitstraumen und unvollkommene operative Eingriffe (ferrum caudens) zur Bildung von melanotischen Tumoren kam. Auch Cannon berichtet über einen Fall, wo nach Paquelinverbrennung innerhalb weniger Wochen eine allgemeine Metastasierung eintrat.

Ebensowenig aber, wie man das akute Trauma bei der Entstehung eines malignen melanotischen Tumor ablehnen kann, darf man die Einwirkung langdauernder Reize übersehen. Hier sind hauptsächlich die Entartungen an den Füßen sprechende Beweise. So weist Matras bei seinen 7 Fällen von Melanomen am Fuß in sämtlichen Fällen nach, daß sie sich an typischen Druckstellen der Schuhe befinden.

Auch Ullmann stellte auf einer Sitzung der Wiener Dermatologischen Gesellschaft einen Patienten vor, bei dem ganz eindeutig durch den Druck der Schuhe ein Naevus maligne entartet war.

Wenn man also weder das Trauma noch den ständigen Reiz als auslösendes Moment bei der Entstehung maligner Melanome unterschätzen darf, so scheint es dennoch keine conditio sine qua non zu sein, werden doch auch Fälle berichtet, wo es ohne irgendwelchen Reiz urplötzlich zu einem erhöhten Wachstum kam.

Doch ist der auf den Naevus ausgeübte Reiz wohl meist das auslösende Moment. Ueber eine eigenartige Entstehungsursache bei einer Patientin berichtet Jamain. Hier bildete sich nach einem Zeckenbiss ein roter Flecken, der dann dunklere Farbe annahm und, als er später operiert wurde, sich als typisches Naevokarzinom erwies.

Das Intervall zwischen Trauma und Entwicklung des

Melanoms schwankt sehr, Thieme unterscheidet hierbei zwischen Melanosarkomen und Melanocarcinomen, für die erstere Form gibt er 3 Wochen bis 2 Jahre, für die zweite Form 2 Monate bis 2 Jahre an, gleiche Zeiten werden von Lubarsch angegeben. Theilhaber will einen Durchschnittsintervall von ¾ Jahr gesehen haben. Interessant ist vielleicht noch eine Mitteilung von Godard, der nach 15 Jahren ein Rezidiv durch in die Lymphdrüse verschlepptes Pigment gesehen haben will.

Erfahrungsgemäß hat man eine ganze Anzahl von Entartungszeichen und -vorzeichen zusammengestellt:

1. Rasches Dunkelwerden eines flachen Naevus,
2. Verschiedener Grad der Färbung,
3. Schwellung und entzündliche Rötung um den Naevus,
4. Bildung eines pigmentierten Hofes,
5. Entwicklung flach-erhabener Flecke und Knötchen,
6. Aenderung der Oberflächenzeichnung, Schuppung,
7. Verdünnung des Deckepithels, Erosion, Blutung.
8. Erhöhte Empfindlichkeit, Jucken, Brennen.

Selbstverständlich findet man nicht in jedem Fall alle diese Symptome, aber einen Teil derselben findet man wohl immer, die verschiedenen Autoren halten die einzelnen Symptome für verschieden wichtig. Pautrier sieht in dem heftigen Jucken um einen Naevus das wichtigste Entartungszeichen, Butterworth in der Schwarz- bis Schwarz-Blau-Verfärbung eines Naevus.

Zusammenfassend kann man jedoch sagen, daß jede auffallende Veränderung an einem Naevus an maligne Entartung denken lassen muß.

Was die Therapie der Melanome anbetrifft, so ist das wieder ein Tummelplatz der verschiedensten und widersprechendsten Meinungen:

Miescher und Schürch schreiben:

»Primärtumor: Wir sehen in der elektrisch-chirurgischen Behandlung bei richtiger Technik den sichersten Weg, doch darf die Operation vor ausgedehnten Gewebszerstörungen nicht zu-

rückschrecken. Die Strahlenbehandlung, die ebenfalls Melanome zu heilen vermag, halten wir für weniger zuverlässig und erwägen sie nur dort, wo Elektrochirurgie aus besonderen Gründen ausgeschlossen ist. Excision kommt nur in Frage, wenn in größerer Entfernung vom Primärherd operiert werden kann. (Exartikulation eines Fingers bei subungualem Melanom) Kosmetische Rücksichten dürfen der Excision nicht den Vorrang vor anderen Methoden geben.

Metastasen: Ihre Behandlung richtet sich nach den örtlichen Umständen. Bei Hautmetastasen Elektrochirurgie oder Röntgenbestrahlung, bei Lymphdrüsenmetastasen Ausräumung im Block und Nachbestrahlung, bei allen übrigen Röntgenbestrahlung.«

»Il ne faut pas mettre un bistouri dans un mélanome!« Man soll an ein Melanom nicht mit dem Messer herangehen! So überschreibt Chevallier und Fiehrer den Bericht über ein Rezidiv 5 Monate nach der Operation.

Adair dagegen verteidigt und fordert sogar die chirurgische Entfernung der zur Entartung neigenden Naevi, möglichst früh und möglichst breit im Gesunden, weit und tief ausgeführt.

Nach Angaben von Chevallier ist in Frankreich die Excision immer mehr der Behandlung durch Elektrokoagulation und Elektrolyse gewichen, da hierdurch die besonders beim Melanom gefürchtete Ausschwemmung der Geschwulstzellen am ehesten vermieden werden kann.

Das Ergebnis der Behandlung von Melanomen ist auch heute noch nicht sehr ermutigend:

Gleave	operierte 20 Fälle,	an Rezidiv starben	18
Deckner	„ 31	„ „	27
(1890—1921)			
(1922—1930)	„ 26	„ „	23
Hintze	„ 32	„ „	17

Bei den von Hintze opererierten Fälle wurde nachbestrahlt.

Broders sah bei 38 an Melanom operierten Fällen nur noch eine durchschnittliche Lebensdauer von 14 Monaten und drei Tagen.

J i w o beschrieb erst umlängst drei Fälle, die chirurgisch angegangen worden waren und sämtlich innerhalb 3 Jahre starben.

A d a i r sah ebenso entmutigende Erfolge bei der Strahlentherapie. Es sprachen überhaupt nur 2,5% auf Strahlen an. Auch von den 24 Fällen, über die die Literatur der letzten 8 Jahre berichtet, sind nur 2 sichere Heilungen mitgeteilt.

Des Interesses halber soll auch noch auf das Vorkommen der Melanome bei den Negern hingewiesen werden. Auch hier widersprechen sich die Meinungen. Während B i s h o p behauptet, Melanome seien bei den Negern große Seltenheit, teilt S e q u e i r a mit, daß bei den Eingeborenen Afrikas Melanome bedeutend häufiger vorkommen als bei der weißen Rasse. Auch hier wird ein bevorzugtes Befallensein der Füße angegeben. Sie sind aber wesentlich weniger maligne (Pigmentkorrelation ?) und werden durch lokale Excision reizlos geheilt.

Anschließend soll nun der Bericht über den in der Hautklinik der Universität Bonn von mir beobachteten Fall von naevogenem Melanom folgen.

A n a m n e s e :

Elisabeth Sch. 35 Jahre, kommt am 4. Febr. 1938 zum ersten Mal in die Hautklinik. Die Eltern der Patientin leben, sind gesund. Patientin hat eine Schwester, die abgesehen von häufigen Anginen gesund war. Ein Bruder der Patientin ist als kleines Kind gestorben. Patientin war mit angeblich gesundem Mann 13 Jahre verheiratet bis die Ehe im November letzten Jahres geschieden wurde. Kinder hat Patientin keine.

An Kinderkrankheiten hatte Patientin Masern, Keuchhusten, Varicellen und mit $3^1/_2$ Jahren Diphtherie. Während der Diphtherie mußte eine Tracheotomie gemacht werden. In der Folgezeit ist Patientin angeblich nie ernstlich krank gewesen. Die Menarche trat mit 14 Jahren ein, die menses waren stets unregelmäßig. Patientin hat keine Geburt und keine Fehlgeburt mitgemacht. Eine infectio venerea wird verneint. Seit 1936 kurz vor Weihnachten steht Patientin wegen Herzbeschwerden in ärztlicher

Behandlung. Im Januar dieses Jahres war Patientin wegen Bronchitis und Schmerzen in der Herzgegend in der hiesigen Medizinischen Klinik in Behandlung. Von dort wird sie der Hautklinik überwiesen, da »sich in der alten Tracheotomienarbe in den letzten Monaten eine livid-rote gefärbte Wucherung gebildet hat«. Auf Befragen gibt Patientin an, daß sie seit etwa drei Monaten in der Narbe, die seinerzeit durch einen am Hals befindlichen Naevus ging, Wachstum bemerkt habe. Sie habe in der Narbe ein Brennen und Jucken gespürt, habe aber angenommen, daß dies durch Reibung der Brosche, die sie zur Verdeckung der Narbe am hochgeschlossenen Kleid trug, hervorgerufen sei. In der letzten Zeit sei ihr ein Würgreiz und Beschwerden beim Schlucken aufgefallen, auch habe sie viel Kopfschmerzen gehabt.

B e f u n d :

Zierliche Patientin, in mäßigem Ernährungszustand. Haut und sichtbare Schleimhäute gut durchblutet. Zähne leidlich gepflegt und erhalten, Zunge etwas belegt, Tonsillen beiderseits geschwollen und zerklüftet, zahlreiche Pfröpfe. Keine Klopfempfindlichkeit des Schädels. Pupillen reagieren prompt und ausreichend auf Licht und Convergenz.

Am Hals keine Drüsenschwellungen außer einer leichten Struma.

Thorax flach, gute Atemexkursionen, auf der rechten Lunge leichte Dämpfung, auf beiden Lungen verschärftes Atemgeräusch, vereinzelt Rasselgeräusche auf der Höhe des Inspiriums. Ueber der Herzspitze blasendes systolisches Geräuch, der zweite Mitralton ist etwas undeutlich. Herzdämpfung etwas nach links verbreitert, hebender Herzspitzenstoß. Puls ist ohne Besonderheit 20/4.

Abdomen weich, überall gut eindrückbar, keine pathologische Resistenz. Leber überragt etwa fingerbreit den Rippenbogen, Milz ist nicht palpabel. Leistendrüsen sind nicht geschwollen.

Extremitäten aktiv und passiv frei beweglich, keine Schwellung in den abhängigen Partien wie man sie bei dem Vorliegen einer Mitralinsuffizienz vielleicht erwarten könnte.

Reflexe normal.

Spezieller Befund:

Unterhalb des Ringknorpels befindet sich eine etwas bogenförmig verlaufende Quernarbe, senkrecht zu dieser eine etwas nach links abweichende zweite Narbe. Die Narbe selbst fällt in der Farbe fast nicht auf, ist aber aus den Verziehungen der Haut kenntlich. Die Längsnarbe verläuft etwas vertieft durch ein braunschwarzes Muttermal, am oberen und unteren Pol des Muttermals sieht man auf der rechten Seite je einen fast isoliert erscheinenden schwarzbraunen Flecken. Dazwischen, beiderseits der Längsnarbe, je eine etwa linsengroße Erhebung, die oberflächlich etwas zerklüftet ist. Rechts ist diese Stelle etwas erhabener und fast kreisrund, links erstreckt sie sich mit kleinen Ausläufern in die Umgebung. Rechts ist die Farbe karminrot, links etwas dunkler, blaurot, und matter. Von gleicher Farbe ist auch ein dritter Fleck, der links unten, unter dem letztgenannten liegt. Der obere Pol des Muttermals zeigt etwa Pick-Ass-Form. Um den unteren Fleck zeigt sich nach rechtslateral ein braunroter Saum. Die Gesamtlänge des Mals ist 2,7 cm, die Breite 1,8 cm. (Siehe Abb. 1)

Da an der Diagnose »Malignes Melanom« kein Zweifel besteht, wird der Patientin dringend Aufnahme zwecks Entfernung angeraten.

11. 2. 38. Gestern wurde Patientin in stationäre Behandlung aufgenommen. Die Blutsenkung, die am 4. 2. in der Medizinischen Klinik 28/60 war, ist heute mit 5/12 normal. Das Blutbild hat vollkommen normale Werte: Ery: 4,9 Mill. Hgb. 104%, F. Index 1,05, Leuko: 4600, Stabk. 8, Segm. 52, Lymph. 34, Mono. 6,

12. 2. 38. Heute wurde die Excision des gesamten Naevus in Lokalanästhesie weit im Gesunden gemacht. Die Wunde wurde mit drei Nähten versorgt.

15. 2. 38. Die bei der Aufnahme der Patientin angestellte Blutuntersuchung auf Lues hatte folgendes Ergebnis:

Wa.R :
Meinike : sämtlich stark positiv
Kahn :

Auch heute gibt Patientin an, von einer infectio venera nichts zu wissen, irgendwelche primären oder sekundären Merkmale fehlen zur Zeit, Patientin will solche auch nie bemerkt haben.

17. 2. 38. Patientin fühlt sich vollkommen wohl, äußert keinerlei Beschwerden, Gewicht heute 55 kg.

19. 2. 38. Eine Untersuchung in der hiesigen Augenklinik hatte folgenden Befund:

»Beiderseits voller visus für Ferne und Nähe. Pupillenreaktion intakt. Augenhintergrund o. B. Feinste zentrale Farbmarken werden prompt erkannt. Gesichtsfeld im Kontrollversuch o. B.«

Die histologische Untersuchung des excidierten Tumors ergab das Bild einer »Mischform von Melanosarkom und Melanocarcinom«.

Heute wird Patientin in ambulante Weiterbehandlung entlassen.

24. 2. 38. Da die Wunde primär und vollkommen reizlos verheilt ist, wird heute schon Radium-Nachbestrahlung durchgeführt und zwar $5^1/_4$ Stunden mit 30 mg bei 1 mm Messingfilter, Kontakt.

10. 3. 38. Patientin klagt erneut über Schluckbeschwerden, für die auch in der Halsklinik kein Anhaltspunkt festgestellt werden kann. Die Narbe am Hals ist vollkommen reaktionslos geheilt, jetzt völlig reizlos. Vorgestern wurde eine Okzipitalpunktion gemacht. Der Liquor war klar, Zellzahl 4/3, Nonne und Pandy negativ. Normale Mastixkurve. Wa.R. im Liquor negativ.

22. 3. 38. Da nach dem nochmaligen, positiven Blutbefund eine Lues latens anzunehmen ist, wurde die spezifische Behandlung derselben begonnen. Am 18. 3. bekam Patientin zunächst 0,45 Neosalvarsan und 1,5 Bismogenol, was reaktionslos vertragen wurde. In Zukunft soll sie wöchentlich je zwei Injektionen Salvarsan und Bismogenol bekommen.

23. 3. 38. Heute wurde die zweite Radiumbestrahlung gemacht, 35 mg Radium 5 Stunden lang ebenfalls Kontaktbestrahlung bei 1 mm Messingfilter.

1. 4. 38. Patientin gibt an, daß sich die Schluckbeschwerden noch öfters wiederholt haben, momentan fühlt sie sich jedoch vollkommen gesund. Die Narbe am Hals ist etwas gerötet, besonders in der unteren Hälfte. Seit ein paar Tagen juckt die Narbe etwas, Patientin führt das auf die Bestrahlung zurück.

26. 4. 38. Heute wird die erste antiluetische Kur beendet, während derselben erhielt die Patientin 5,25 Neosalvarsan und 17.5 Bismogenol. Die Injektionen wurden gut vertragen. Die Narbe am Hals ist bedeutend blasser geworden, keinerlei Beschwerden mehr.

Nachuntersuchung der Patientin am 2. 12. 38.

Patientin ist etwas blaß, sie hat am 12. 11. 38 eine Blinddarmoperation mitgemacht, die nun glatt verheilt ist. Schon am 23. 11. konnte sie wieder aus dem Krankenhaus entlassen werden.

Die Halsnarbe ist auch heute noch vollkommen reizlos, in der Mitte besteht noch eine Rötung, doch sind keine Anzeichen für Malignität da, keine Drüsenschwellungen in der Umgebung auch keine subjektiven Beschwerden. Die früher geäußerten Schluckbeschwerden sind in der Zwischenzeit noch öfters aufgetreten, doch führt Patientin dieselben auf eine vorhandene Struma zurück. Diese scheint in der letzten Zeit tatsächlich größer geworden zu sein, sie ist aber vollkommen weich. Es besteht leichter Tremor der Finger und auch Glanzauge.

Vom 1. 7. 38 bis 16. 8. 38 hat Patientin bei einem Facharzt eine zweite combinierte Kur mit je 8 Injektionen Salvarsan und Bismogenol (3,6 Neosalvarsan, 12 Bismogenol) mitgemacht. Die Blutkontrollen am 15. 5. 38. und 26. 8. 38 zeigten noch unverändertes Bild, sämtliche Reaktionen waren stark positiv.

Bei der Betrachtung der histologischen Präparate, die von dem Excisionsmaterial angefertigt wurden, erkennt man schon makroskopisch eine stellenweise Verbreiterung der Epithelschicht und deren knotige Auf- bezw. Einlagerungen.

Im mikroskopischen Bild sehen wir, daß das Deckepithel nirgends verletzt ist. in den Randpartien ist die Deckepithelschicht von normaler Dicke und normalem Bau. In der Mitte des Präparates ist sie stellenweise enorm verdickt. An einzelnen Stellen ragen Epithelzellen tief herunter, es kommt stellenweise sogar zu einer Art Hornperlenbildung.

An anderen Stellen kommt es zu Bildung von abgeschnürten Knötchen in der Epithelschicht (s. Abb. 2). Sie bestehen aus Zellen, die den eigentlichen epithelialen Charakter, verloren haben, wenig ausdifferenziert sind und in enorme Zahl Zellteilungsfiguren in allen Arten und Graden zeigen. Auch Zellgröße und Chromatinverteilung ist hier sehr verschieden, in einzelnen Knötchen fehlt das Pigment fast vollkommen. Im untersuchten Präparat finden sich sich zwei dieser Knötchen.

Neben den beiden ausgeprägten Knötchen dieser Art erkennt man noch eine ganze Anzahl kleiner bis kleinster Ansammlungen dieser undifferenzierten, teilweise sphärisch aussehender Zellgruppen.

An einzelnen Stellen kommt es zur Bildung von Bläschenzellen (Kromayer) und zwar in einer Anzahl, wie sie in der normalen Haut oder auch beim gewöhnlichen Naevus nicht vorkommt.

Das Charakteristische im histologischen Bild aber ist die enorme Zellunruhe. Es finden sich multiple Auflösungsprozesse (Miescher) bezw. Segregationsvorgänge. (Darier) Dabei kommt es zu wurstförmigen offenbar den Lymphbahnen bzw. Lymphspalten entsprechenden Anordnungen, aber auch zu haufen- und nesterartigen Lagerung der vom Deckepithel abgelösten Zellen.

An einzelnen Stellen kommt es zu adenoiden Bildern, an anderen bei flächenhafter Loslösung zum Bild des »Zellregens«. (Miescher) (s. Abb. 3)

In der subpapillaren Schicht ist das Charakteristische die massive entzündliche Einlagerung von Plasmazellen und Lymphocyten. Hier finden sich auch in großer Anzahl Chromatophorenzellen, große Zellen mit massiver Einlagerung von grobgekörntem Pigment.

Im histologischen Bild finden sich keinerlei Veränderungen speziell an den Gefäßen nicht, die einen Anhalt für Lues geben.

Die Diagnose ist im vorliegenden Fall kaum anders zu stellen als: Mischform zwischen Melanosarkom und Melanocarcinom. An der Malignität des Prozesses besteht kein Zweifel, dafür spricht das in den Gewebsspalten vordringende Tiefenwachstum, die Ansammlungen von undifferrnzierten Zellformen und die Unmenge von Mitosen. Die verschiedenen Zellformen, der verschiedene Grad der Stromabildung — in den erwähnten Knötchen fehlt er fast ganz — lassen eine eindeutige Entscheidung für Carcinom o d e r Sarkom nicht zu, man muß sich vielmehr zu dem Vorliegen eines Mischtumors bekennen.

An einzelnen Stellen kommen die verschiedenartigen Strukturen direkt nebeneinander vor (Abb. 4) und bestätigen so die Diagnose: Mischform zwischen Melanocarcinom und Melanosarkom.

Abb. 1

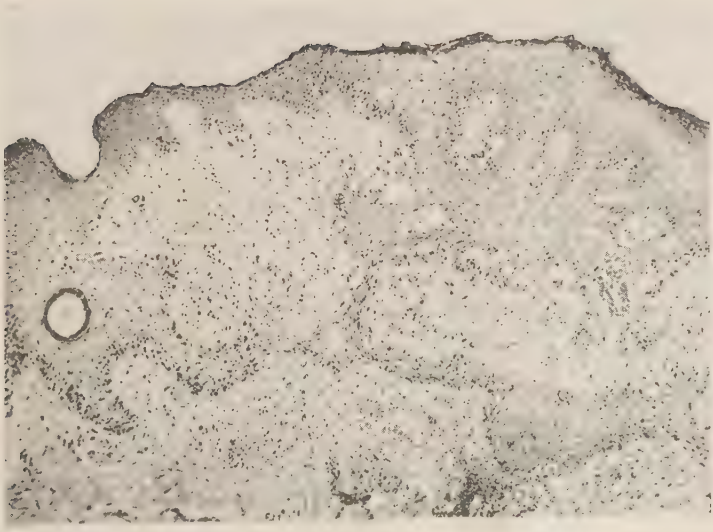

Abb. 3

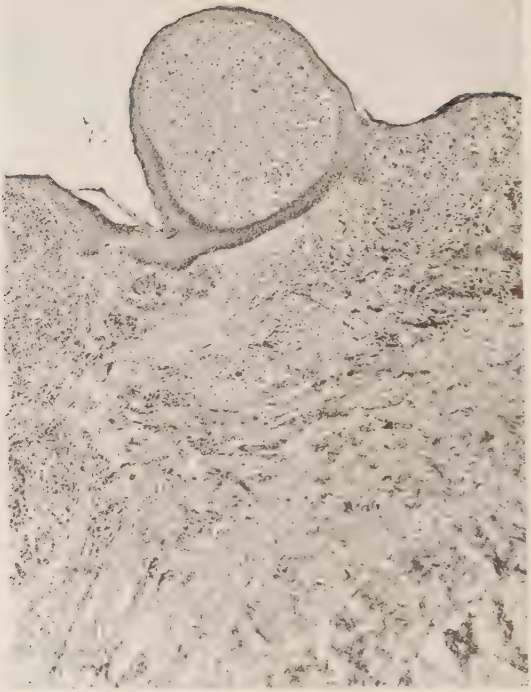

Abb. 2

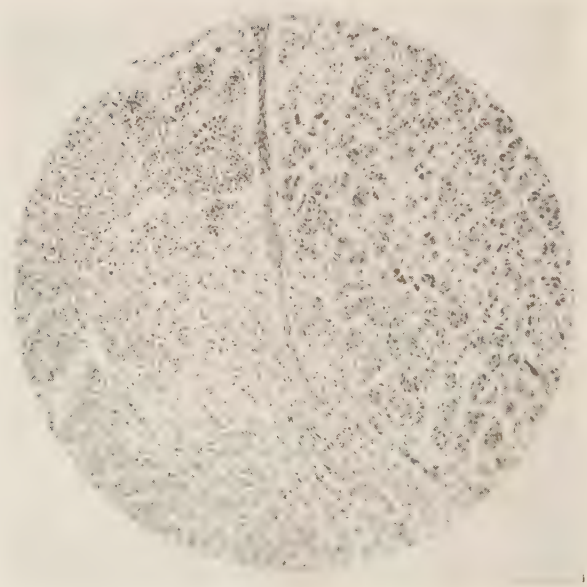

Abb. 4

Zusammenfassung.

Zusammenfassend läßt sich sagen:

Frau Sch. befindet in dem Alter, in dem es am häufigsten zu dem an sich seltenen Bild der malignen Entartung eines Naevus kommt. Was das auslösende Moment ist, ob allein der chronische Reiz des Reibens der Brosche oder auch das einmalige Trauma, die Tracheotomie vor 31 Jahren, ist schwer zu entscheiden.

Auch läßt sich schwerlich sagen, welche Rolle die innersekretorischen Störungen (Dysmenorrhoe, Basedow) und die bestehende Lues dabei spielen.

Charakteristisch waren die ersten Symptome, das Jucken und Brennen um die Narbe und um den Naevus. Auch die Oberflächenveränderungen, die Schuppung und Knötchenbildung, sind für beginnende Malignität typisch.

Das histologische Bild war das einer Mischform zwischen Melanosarkom und Melanocarcinom, die schon von V i r c h o w als nicht selten bezeichnet wird.

Die von vielen Seiten perhorreszierte blutige Totalexcision wurde in unserem Fall wegen des für operative Eingriffe günstigen Sitzes am Hals angewandt, sie geschah möglichst weit im Gesunden. Zur Sicherheit wurde mit Radium nachbestrahlt.

Trotz der momentanen Reaktionslosigkeit nach 9 Monaten und der Rezidivfreiheit, muß die Prognose immer noch als dubiös bezeichnet werden, da es noch nach Jahren zu Rezidiven kommen kann.

Zum Schlusse erfülle ich noch gern die angenehme Pflicht, meinem sehr verehrten Lehrer, Herrn Prof. Dr. O. G r ü t z für die Ueberlassung des Themas und seine Unterstützung bei der Entstehung der Arbeit zu danken.

Adair, Frank. Treatment of melanoma, report of 400 cases. Surg. etc. 21. 406—409 Ref. Zbl. 54. S. 176.

Bahrawy, Ali Achmed. Ueber den Mongolenfleck bei Europäern. Ein Beitrag zur Pigmentlehre. Arch. f. Derm. 141 H. 2. S. 171 (1922)

Bishop, Everest L. Melanoma in the negro. Americ. l. Cancer. 16 pg. 522 – 539 (1932)

Bloch, Bruno. Der jetzige Stand der Pigmentlehre. Zbl. 1932 Bd. 8. H, 1/2 S. 1 ff.

Mitteilungen über das Auftreten von Brenzkatechinderivaten im Harn bei ausgebreiteter Melanose und Melanurie und ihre Bedeutung für die Lehre von den Muttersubstanzen des natürlichen Pigments. 10. Kongreß der Schweiz. Dermat. Gesellsch. Bern 10. IV. 1926. Ref. Zbl 23, 636 (1927)

Broders. Zitat nach Hohlfelder: Welche Behandlung bietet die beste Aussicht bei Melanosarkom. Röntgenpraxis: 1. H. 1. (1929)

Borst. Lehrbuch der Pathologie von Aschoff. Kapitel: Geschwülste

Butterworth Thomas und Josph V. Klander. Malignant melanomas arising in moles. Report or 50 cases. J. americ. med. Assoc. 102, 739. Rfe. Zbl. 48. S. 707.

Cannon, A. Benson. Pigmented growths of the skin their significance and treatment. N. Y. State J. Med. 29. (1929) Ref. Zbl. Bd. 32. S. 475.

Carswell. Path. anatomy. Zitat nach Virchow: Geschwülste

Chatellier. Pseudolymphome cervicale de nature naevocarcinomateuse chez un nourisson. Ann. de Derm. 5. No. 6, 352 (1924) Ref. Zbl. 15. S. 70.

Chevallier Paul et A. Fiehrer: Il ne faut pas mettre un bistouri dans un mélanome. Presse med. 1934, I, 57.

Conde, Hermino. Ein Fall von ulceriertem ursprünglichem Naevuskarzinom des Unterlids. Ann. oculist. Rio 5. 12—17 (1933. Ref. Zbl. 47. S. 416.

Cooke, Henry Hamilton. Localisation of primary laesion in 53 cases of malignant melanomata. South. med. J. 21. No. 2, 117 (1928) Ref. Zbl. 27. S. 286.

Darier, J. Mélanoses, mélanomes et mélanosarcomes. Bull. Soc. franc. dermat. 32. No. 7, 23 (1925)

Notes sur les cellules de naevocarcinome. Leur migrations et leur propriéte cancergène. Ann. de Dermat. 1,763 (1930)

Dawson, J. W. The melanomata. Edinburgh med. J. 32. 501. 1925 Ref, Dermat Wschr. 82. 791.

Deckner, K. Beitr. klin. Chirurgie 154, 159.

Duditz, A. und B, Szabo. Kongenitales Melanosarkom. Monatsschr. Kinderh. Bd. 63. H. 4.

Feyrter, F. Ueber den Naevus. Virch. Arch. Bd. 301 S. 417 ff.

Gleave, Humphrey, H. Prognosis in malignant melanoma. A. report on fourty consecutive cases. Lancet 1929 II, 658.

Godard und Herrenschmidt. Tumeur mélanique axillaire 15 ans après electrolyse d'un naevus de l'antebras. Bull. Assoc. franc. étud. canc. 21. 87. (1932)

Hintze. Die Heilung des Melanosarkoms durch Röntgen- und Radiumbestrahlung. Vortrag auf dem 20. Kongreß der deutsch. röntgenolog. Gesellsch. Wien 20.—23. 4. 29. Zbl. 33, 147.

Honekamp, Paul. Ueber die Störungen der Harmonie des endokrinvegetativen Systems. Halle 1938 bei Marhold.

Jamain, M. A propos d'un naevo-carcinom d'origine peu commune. Ann. Derm. 5. 1093. Ref. Zbl. 50. S. 667.

Jiwo, S. Ueber die bösartigen Melanome. Iber. Kurashiki-Z. hosp. 11, 341—351. Ref. Zbl. 58, S. 194.

Kaiserling, Naevi, pathologische Anatomie. Handb. d. Haut- und Geschl. Krankh. Geschwülste I. S. 600 ff

Kaposi. Pathologie und Therapie der Hautkrankheiten. Berlin u. Wien 1899 bei Urban und Schwarzenberg.

Kaufmann-Wolf. Beitrag zur Kenntnis der praekarzinomatösen Alterationen bei pigmentierten Naevi. Arch. f. Dermat. 1923 Bd. 144. S. 73.

Kissmeyer, A. Etudes sur les naevi pigmentaires de la peau humaine. (Paris, A. Lagrand, 1927)

Kobro, Mikael. Traumatisches Melanosarkom ohne primären Naevus. Med. Rev. 51. 58—61. Ref. Zbl. 49. S. 43.

Kromayer- Zur Histogeness der weichen Naevi. Derm. Z. 3. 1896

Kyrle, J. Zur Entstehung der Pigmentnaevi. Arch. f. Dermat. 118 I. (1913)

Lubarsch, O. Die Bedeutung des Traumas für Entstehung und Wachstum krankh. Gewächse. Med. Klinik 1912 No. 41.

Magyar, Demonstration auf der Sitzung der Wiener Derm. Ges. am 12. 6. 12. Ref. Arch. f. Derm. 115. 10. (1913)

Masson. Les naevi pigmentaires, tumeurs nerveuses. Ann. d'Anat path. 3. No, 5, 417 und 7,657 (1926)

Matras, August. Ein Beitrag zur Klinik und Therapie des Melanoms des Fußes. Wien. klin. Wschr. 1932 S. 1038.

Miescher. Melanom, Handbuch der Haut- und Geschlechtskrankheiten. XII, 3. Ferner Zbl. 18, 512 und 21, 43. Virchows Archiv 264 H. 1. S. 86. (1927)

Miescher und Schürch. Zur Behandlung der bösartigen Melanome Dtsch. Zeitschr. f. Chir. 1933. Bd, 241. S. 633.

Michel. Aus der Klinik Jadassohn: Naevusstudien. Diss. Zitat nach Handbuch für Haut- und Geschl.-Krhtn.

Müller, Johannes. Ueber den feineren Bau der Geschwülste. Zitat nach Virchow: Geschwülste, Berlin (1864)

Netherton, Earl W. Melanoma of the lower lip. Report of a case. Arch. of Derm. 8, No. 3, 402 Ref. Zbl. 14. S. 75:

Paget. Lectures on surgery. Zitat nach Virchow: Geschwülste.

Pautrier, L. M. und Fr. Woringer: Melanoma malin dèveloppé sur un naevus pigmentaire congénital hyperchromique. Bull. Soc. franc. Derm. 42. No. 9, 1711. Ref. Zbl. 1936. S. 466.

Plenk, Jos. Jac. Doctrina de morbis cufaneis, Viennae 1776. Zitat: Miescher, Melanom.

Ramel. La pigmentation de la muqueuse buccale interprétée par la dopa-réaktion. Presse med. 31. No. 65, 715.

Ribbert. a) Ueber das Melanosarkom. Beitr. Path. Anat. 21, 471.
b) Ein kleines Chromatophoroma der Haut. Virch. Arch. 208, 360 (1912)
c) Geschwulstlehre, 2. Ausgabe, Bonn 1919.
d) Bemerkungen zum Chromatophorom. Zbl. Path. 29. 273.

Scholz. Naevi, Klinik. Handbuch der Haut- und Geschlechtskrankheiten. Geschwülste Bd. 1. S. 538 ff.

Sequeira, J. H. und Voit F. W. Bericht nach Brit. I. Derm. 46,36.

Soldan, Ueber die Beziehungen der Pigmentmäler zur Neurofibromatose. Arch. f. klin. Chir. 59. (1899)

Stoeckenius a) Ueber den geweblichen Aufbau der weichen Naevi. Virch. Arch. 255, 384 ff
b) Die Lehre vom weichen Muttermal. Kritische Betrachtung. Erg. Path. 23. I. 1. ff (1925)

Sutton, Lyle und Mallia. Malignant melanoma in the negro. Arch. of. Derm. 8, 325 (1932) Ref. Zbl. 10, 364.

Theilhaber. Der Zusammenhang von stumpfen Traumen mit der Entstehung von Carcinom und Sarkomen. Dtsch. Z. Chir. 110, 77 (1911)

Tsutsui, Yamagiva und Ishikawa. Ueber das künstlich erzeugte Cancroid bei der Maus. (1918) Gam [jap.] Zitat nach Borst: Geschwülste.

Ullmann, K. Krebsbildung in der Gewerbemedizin, Trauma als auslösender Faktor. Handb. d. Haut- und Geschl.-Krankh. Geschwülste Bd. 2. S. 564. ff

Unna. Zur epithelialen Abkunft der Naevuszellen. Virch. Arch. 143, 224.

Virchow. Die krankhaften Geschwülste, Berlin (1864)

Williams J. G. und L. C. Martin. Naevocarcinoma of the skin and mucous membranes. Lancet 1937 I, 135—138. Ref. Zbl.1937 S. 547.

Lebenslauf.

Am 8. September 1911 wurde ich in Willich bei Krefeld geboren. Dort besuchte ich die Grundschule, dann das Gymnasium zu Opladen und das Städtische Gymnasium zu Krefeld.

Nach bestandener Reifeprüfung Ostern 1932 begann ich mein Medizinstudium in Würzburg, hier bestand ich im Herbst 1934 mein Physikum. In den folgenden Semestern studierte ich in Heidelberg, München und Bonn. In Bonn bestand ich im Herbst 1937 mein Staatsexamen. Mein praktisches Jahr legte ich an der Universitäts-Hautklinik Bonn, am St. Elisabeth-Krankenhaus in Eisenach und an der Medizinischen Poliklinik Bonn ab. Am 1. Febr. 1939 erhielt ich meine Approbation. Zur Zeit bin ich als Volontärarzt an der Medizinischen Poliklinik, Bonn.